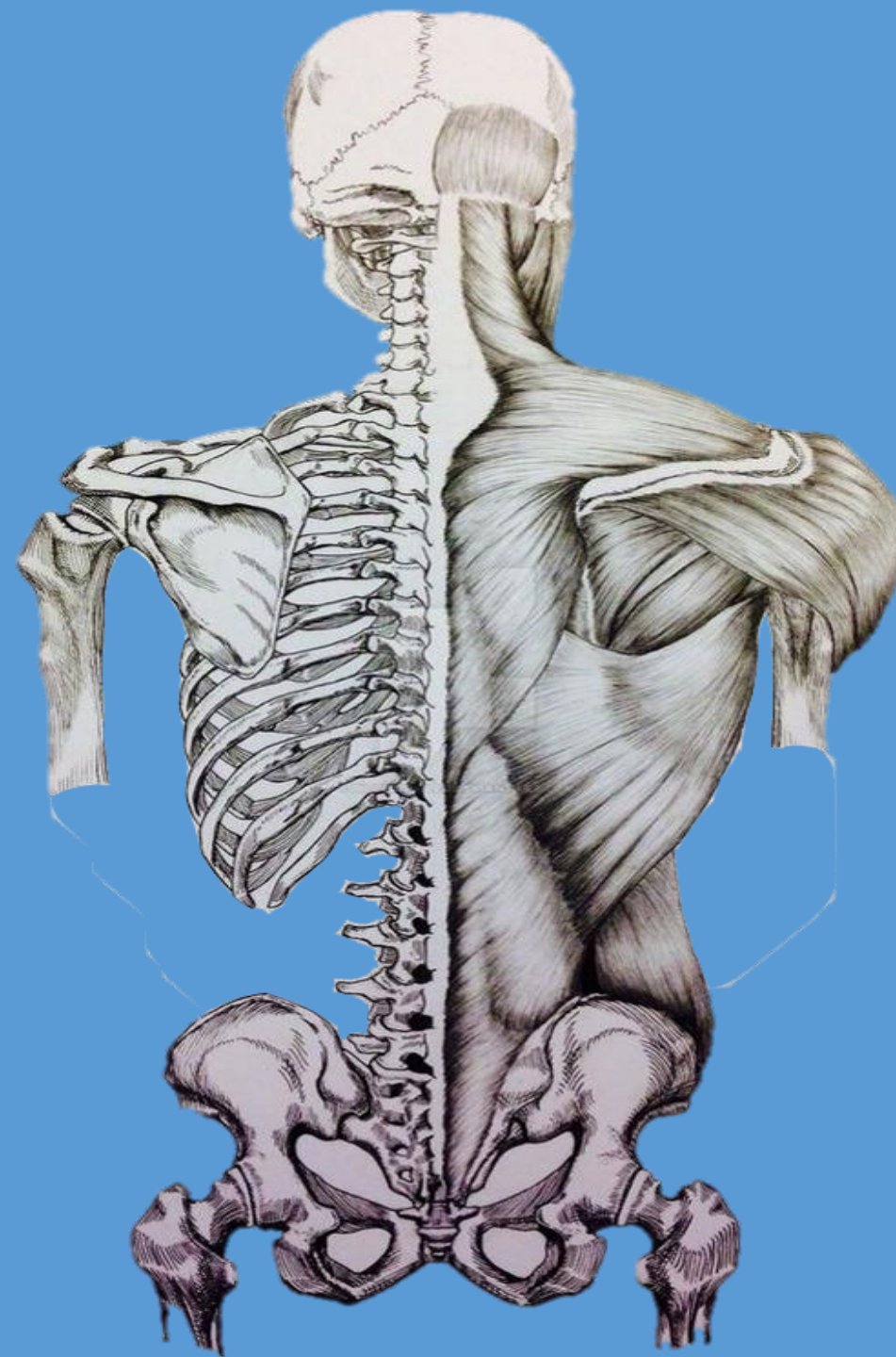


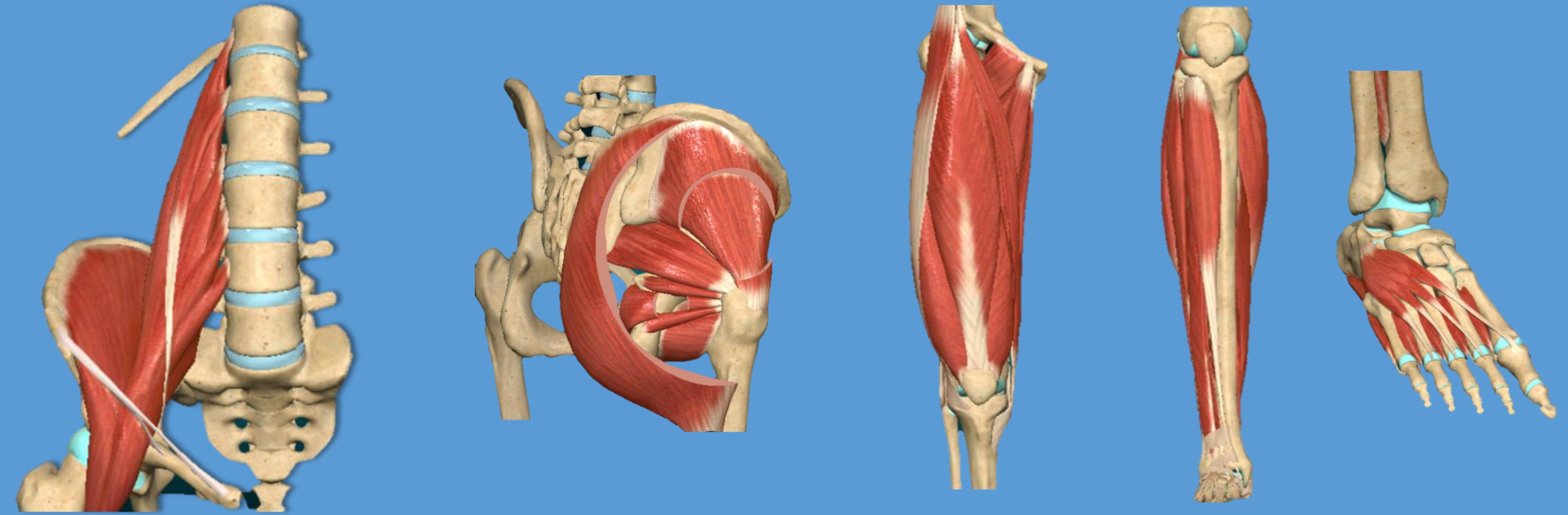
CÁTEDRA DE ANATOMÍA Y FISIOLOGÍA

2026



MÚSCULOS DEL MMII

- Músculos de la pelvis- región glútea
- Músculos del muslo: anteriores, mediales y posteriores
- Músculos de la pierna: anteriores, laterales y posteriores
- Músculos del pie

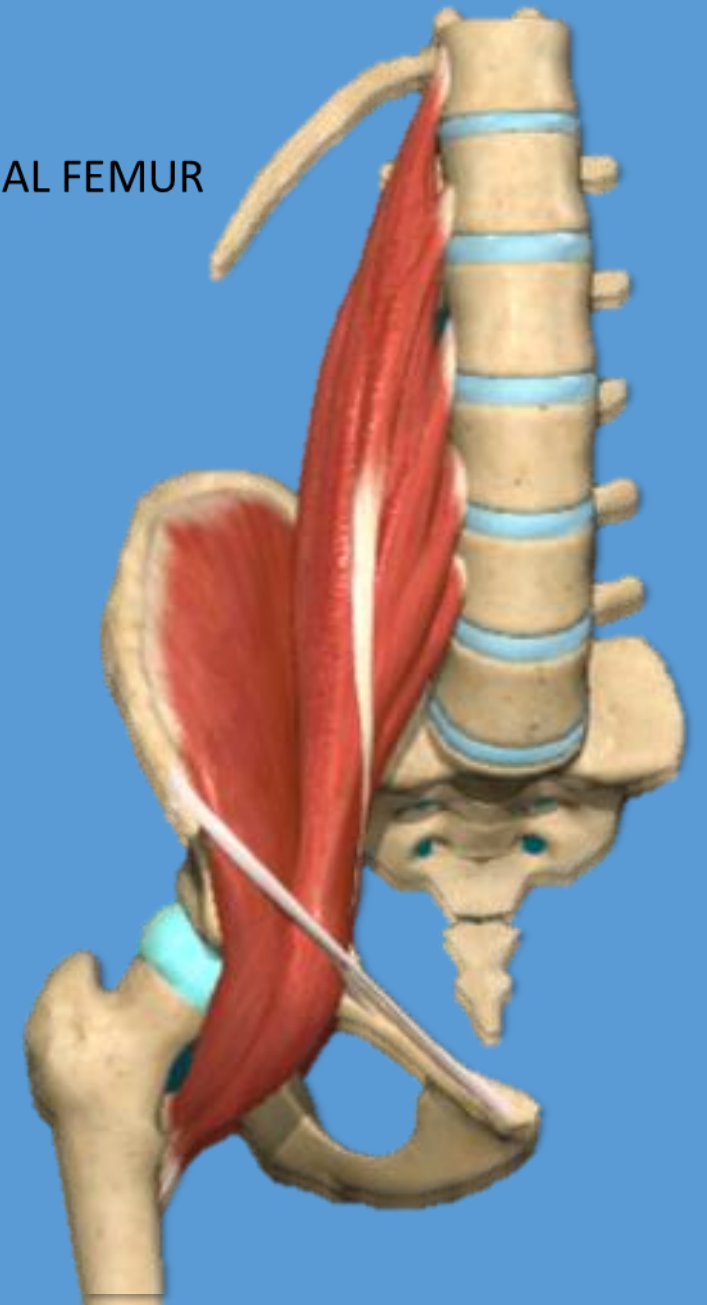
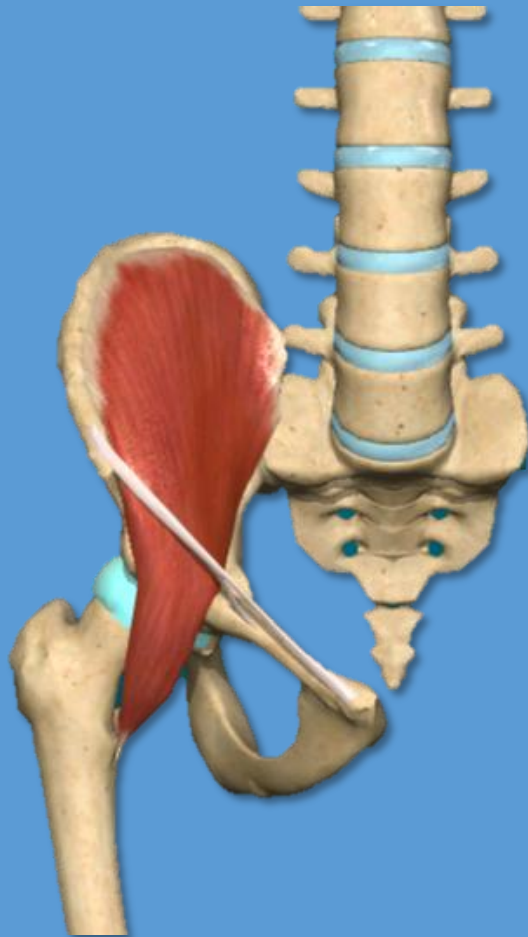
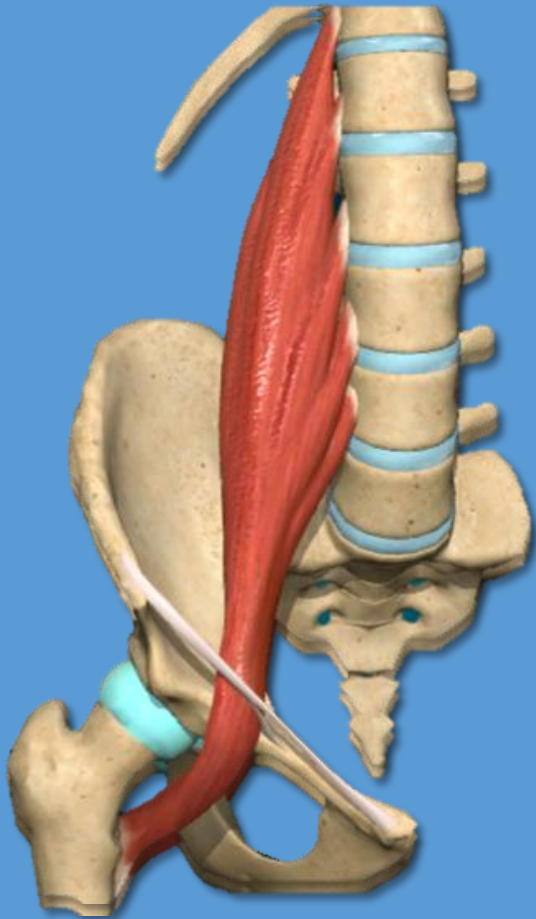


Músculos de la pelvis - región glútea

- M. Psoas mayor
- M. Ilíaco

M ILIOPSOAS

DE LA PELVIS AL FEMUR



M. Psoas mayor

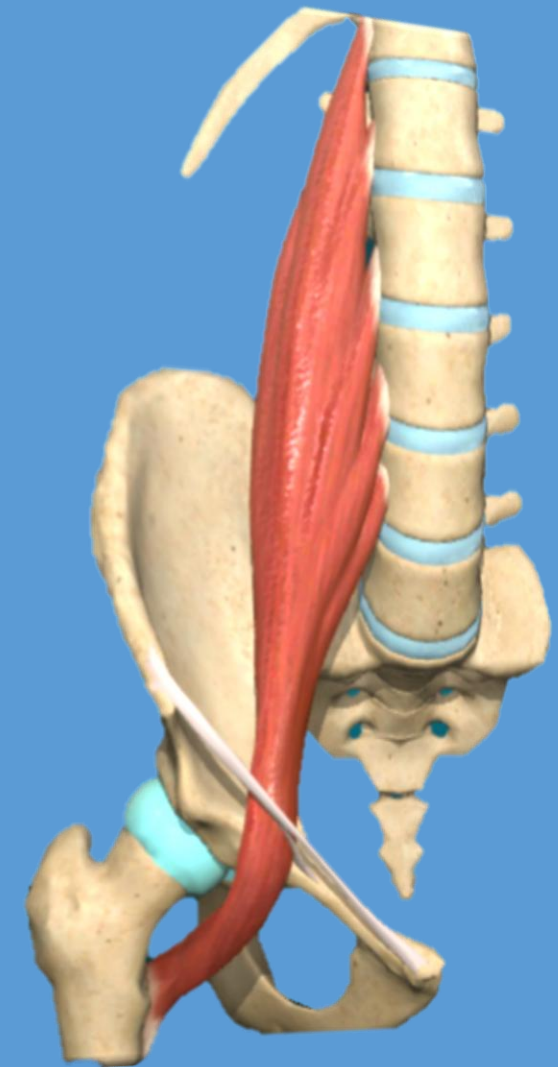
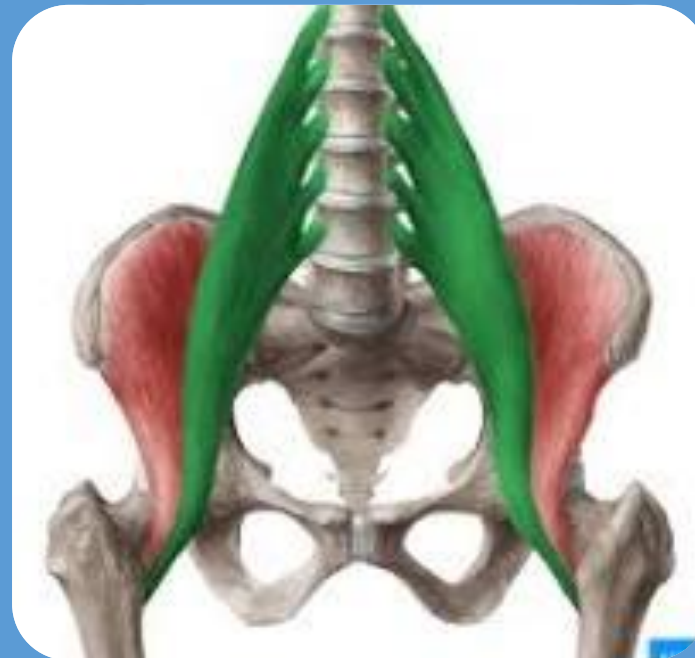Voluminoso, fusiforme, largo

Origen: cara lateral de D12 y las 5 vertebrae lumbares

Cara lateral de discos intervertebrales

Cara anterior de las apófisis costales (cerca de la base)
de las vertebrae lumbares

Inserción: vértice del trocánter
menor

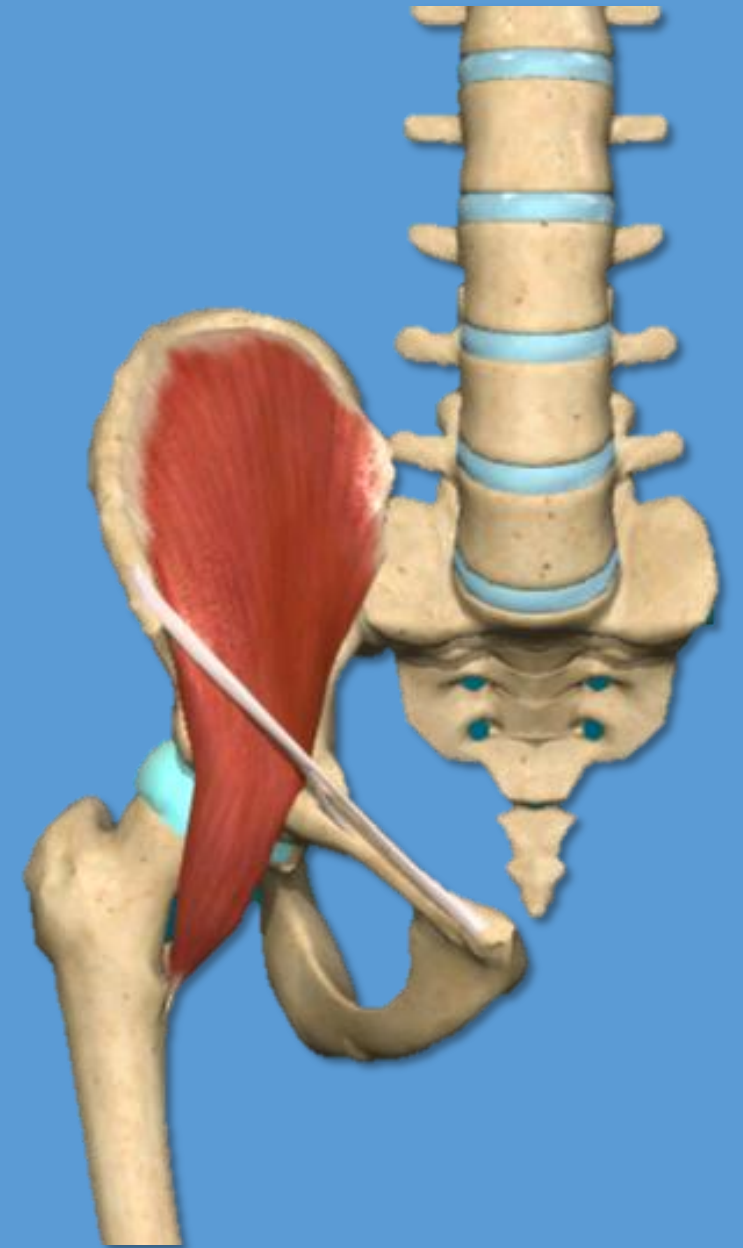


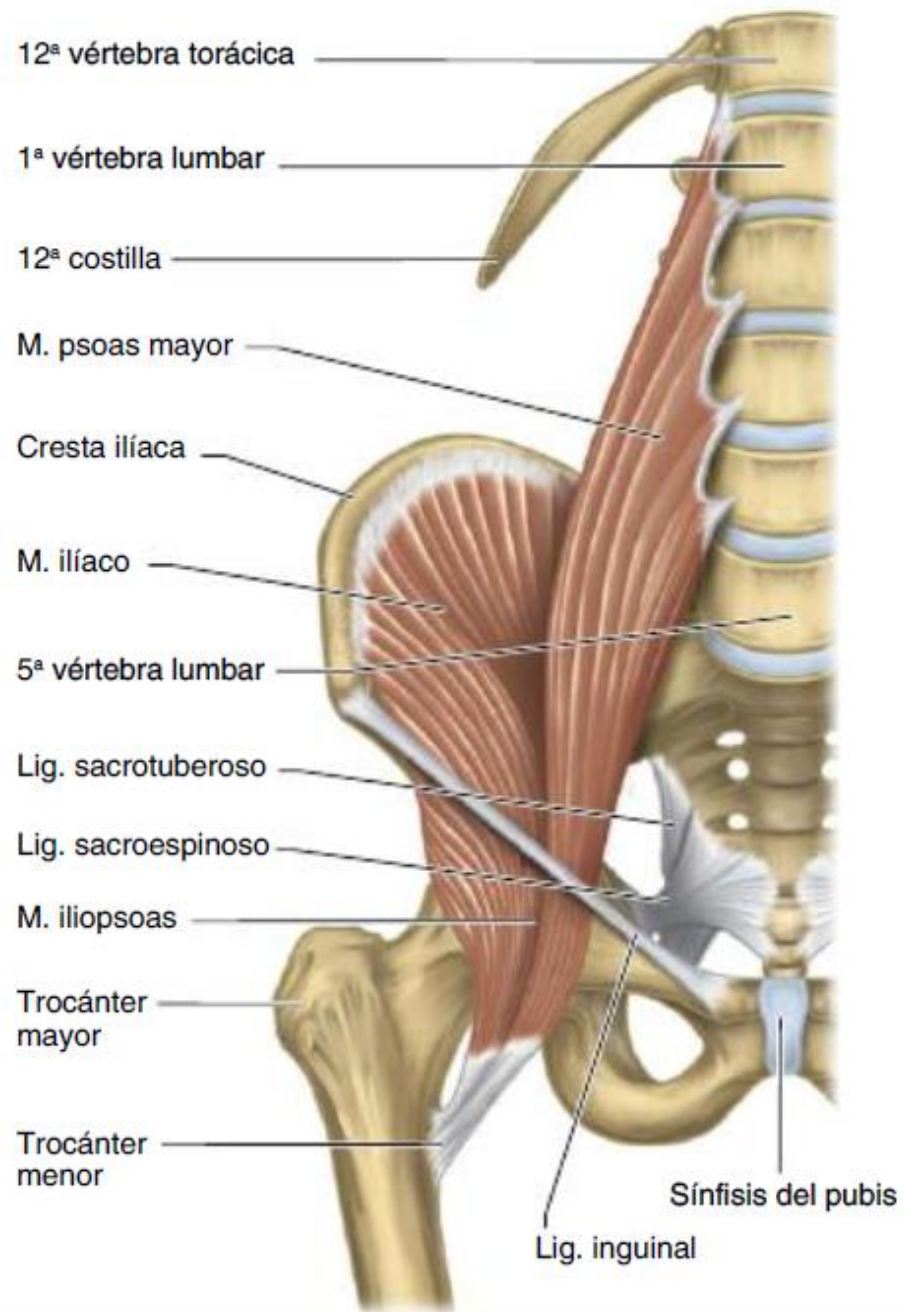
M. Ilíaco

Ancho y grueso en forma de abanico que ocupa toda la fosa ilíaca

Origen: fosa iliaca, labio interno de la cresta ilíaca

Inserción: vértice del trocánter menor





Acción del iliopsoas:

Flexión del muslo sobre la pelvis
Rotación lateral

Fig. 9-33. Vista anterior de la pelvis y la columna vertebral lumbar. Músculos psoas mayor e ilíaco.

Músculos de la región glútea

3 planos

Plano Profundo:

- Glúteo menor
- Piriforme
- Gemelo superior
- Obturador interno
- Gemelo inferior
- Obturador externo
- Cuadrado femoral

Plano Medio:

- Glúteo medio

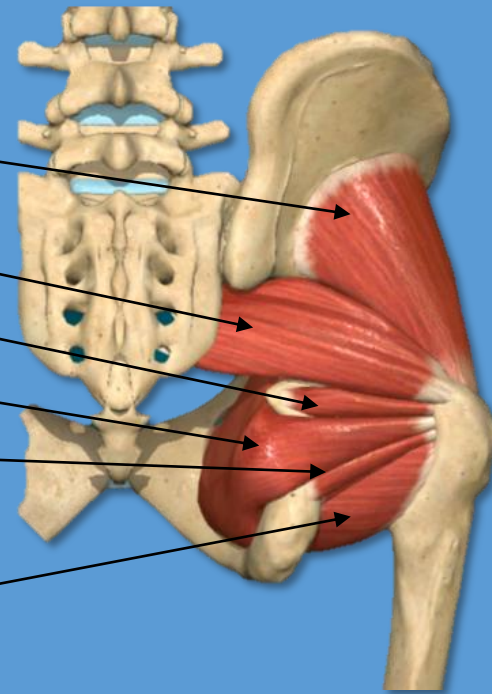
Plano Superficial:

- Glúteo mayor
- Tensor de la fascia lata

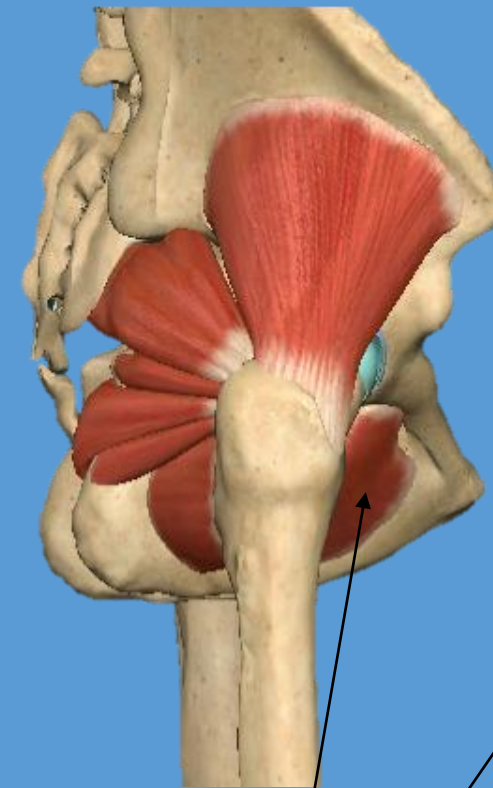Músculos de la región glútea

Plano Profundo:

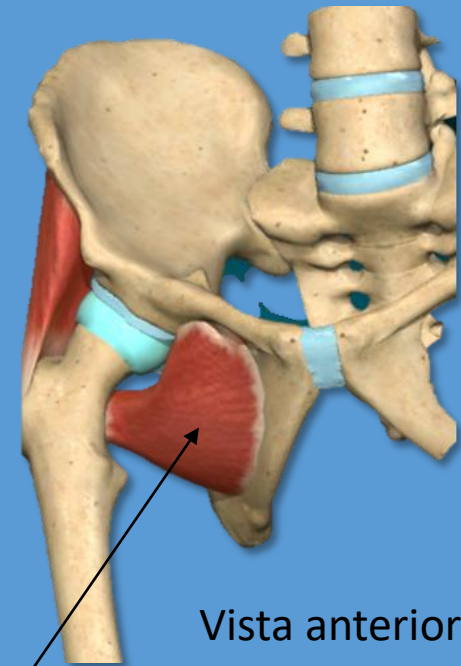
- Glúteo menor
- Piriforme
- Gemelo superior
- Obturador interno
- Gemelo inferior
- Obturador externo
- Cuadrado femoral



Vista posterior



Vista lateral



Vista anterior

OBTURADOR EXTERNO

MUSCULO	ORIGEN	INSERION	ACCION
GLUTEO MENOR Grueso aplanado triangular	Cara glútea del ileon (cara lateral) anterior a la línea glútea anterior	Trocánter mayor borde anterior	Abductor del muslo y rotador medial
PIRIFORME Alargado aplanado triangular	Vertebras sacras 2-3-4	Trocánter mayor borde superior	Rotador lateral Abductor del muslo
GEMELO SUPERIOR carnoso	Espina ciática debajo del lig sacroespinoso	Trocánter mayor Cara medial	Rotador lateral
OBTURADOR INTERNO Aplanado, en abanico	Parte interna de la membrana obturatriz, cara interna de rama isquiopubiana	Trocánter mayor Cara medial Debajo del piriforme	Rotador lateral
GEMELO INFERIOR carnoso	Tuberosidad isquiática arriba del lig sacrotuberoso	Trocánter mayor cara medial	Rotador lateral
OBTURADOR EXTERNO Aplanado y triangular	Cara externa del marco que rodea el agujero obturado	Fosa trocanterica del trocánter mayor	Rotador lateral
CUADRADO FEMORAL Cuadrilátero aplanado grueso	Cara lateral de la tuberosidad isquiática	Trocánter mayor y línea intertrocanterica	Rotador lateral aductor

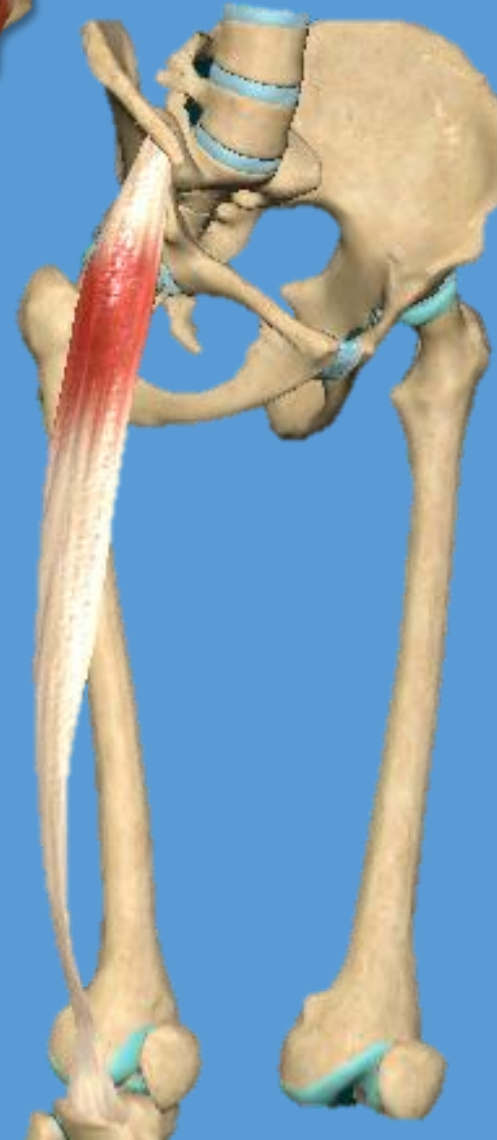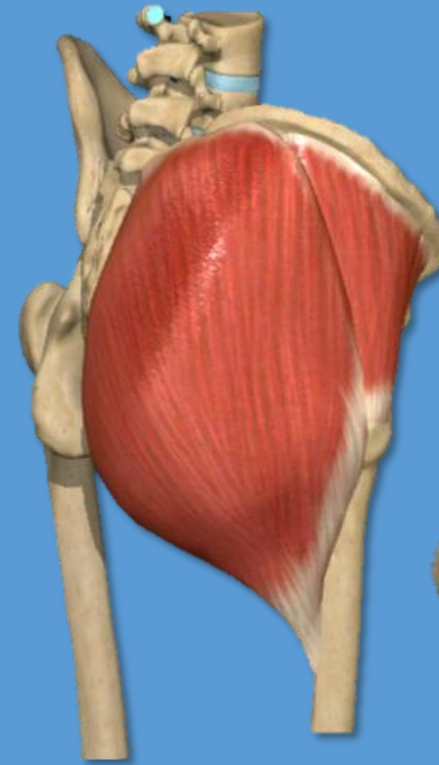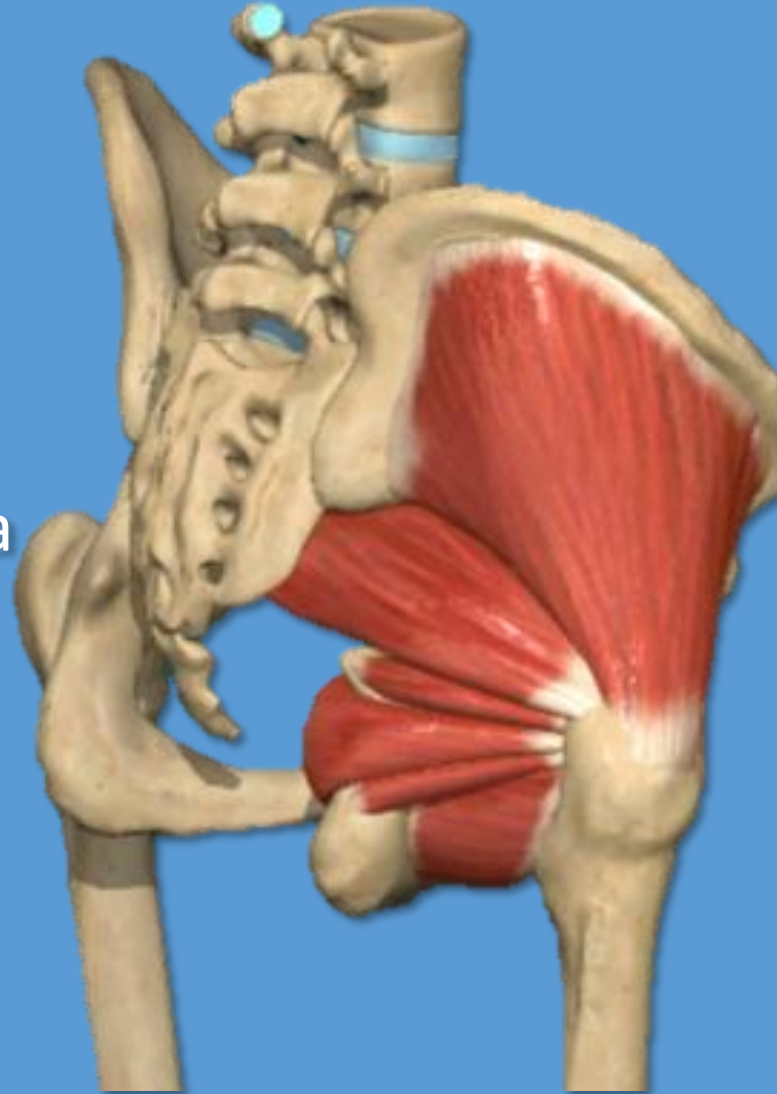Músculos de la región glútea

Plano Medio:

- Glúteo medio

Plano Superficial:

- Glúteo mayor
- Tensor de la fascia lata



Plano Medio:

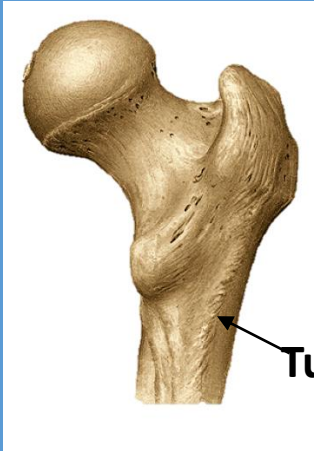
➤ Glúteo medio

Origen: cara glútea del íleon entre línea glútea anterior y posterior
Tres cuartos anteriores del labio externo de la cresta iliaca
Inserción: cara lateral del trocánter mayor

Acción: abductor del muslo

Plano Superficial:

➤ Glúteo mayor



Tuberosidad glútea

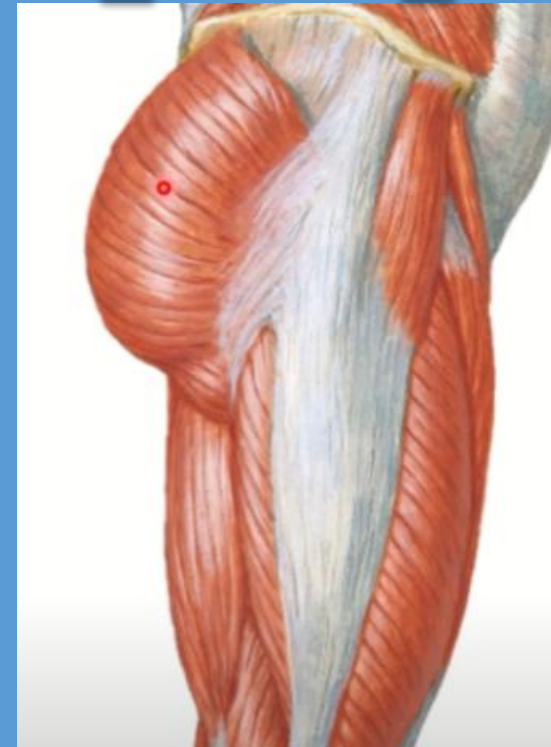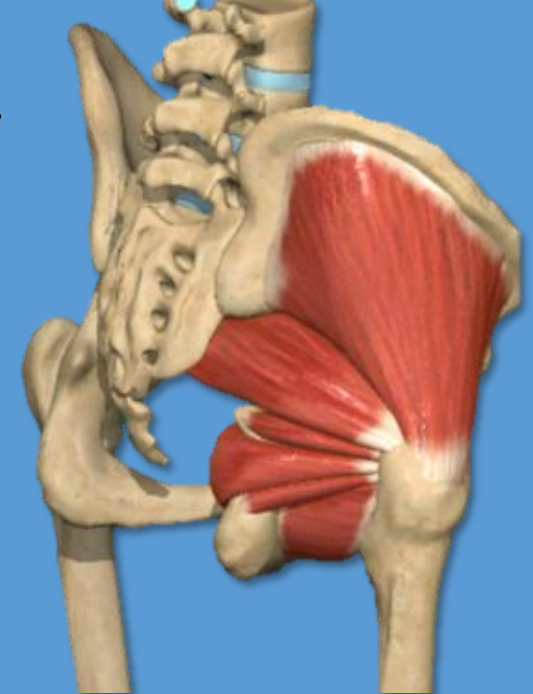Origen: cuarto posterior de la cresta iliaca, rugosidad en la cara glútea detrás de la línea glútea posterior, cresta sacra lateral y borde lateral del sacro y coxis
Inserción: labio lateral de la línea áspera y en la rama lateral de trifurcación de la línea áspera en fémur

Acción: extensor y rotador lateral del muslo

➤ Tensor de la fascia lata

Origen: extremo anterior del labio externo de cresta iliaca
Espina iliaca AS
Inserción: cóndilo lateral de la tibia

Acción: abductor del muslo rotador medial, extensor de la pierna,



Músculos del muslo

Grupo muscular anterior

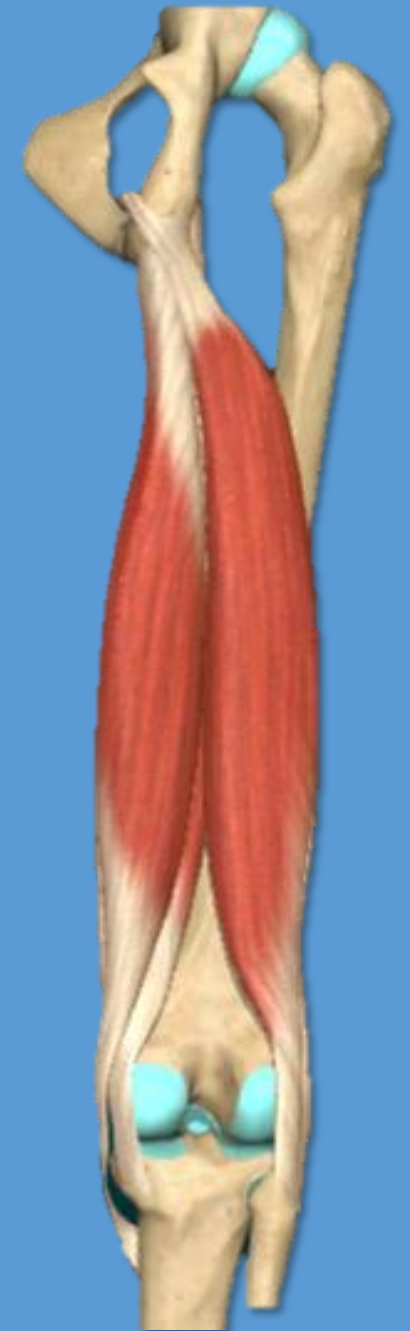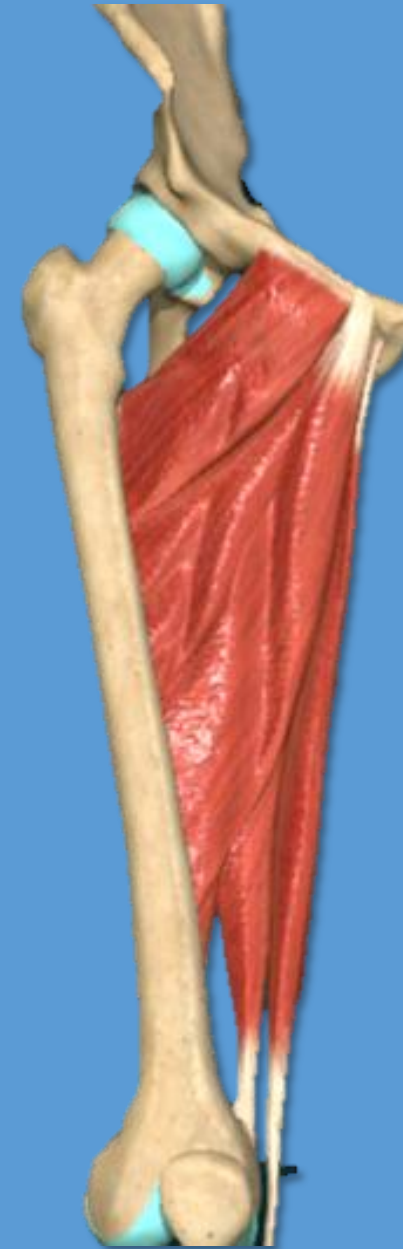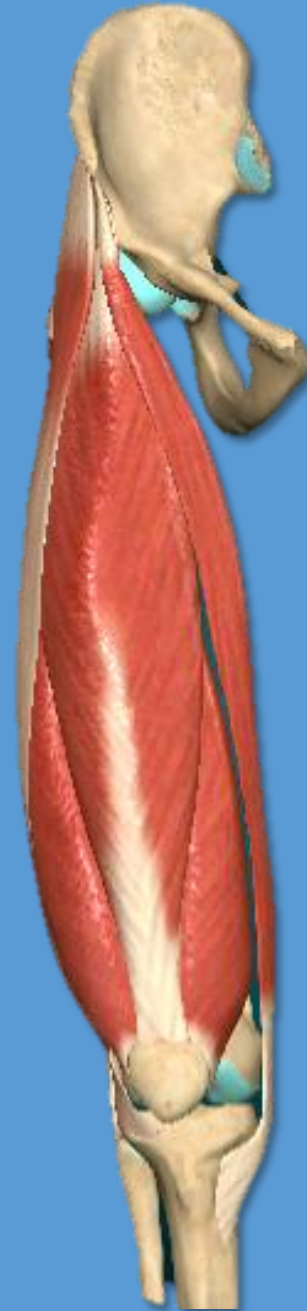- Cuádriceps
- Sartorio

Grupo muscular medial

- Grácil
- Pectíneo
- Aductor largo
- Aductor corto
- Aductor mayor

Grupo muscular posterior

- Semimembranoso
- Semitendinoso
- Bíceps femoral



Músculos del muslo

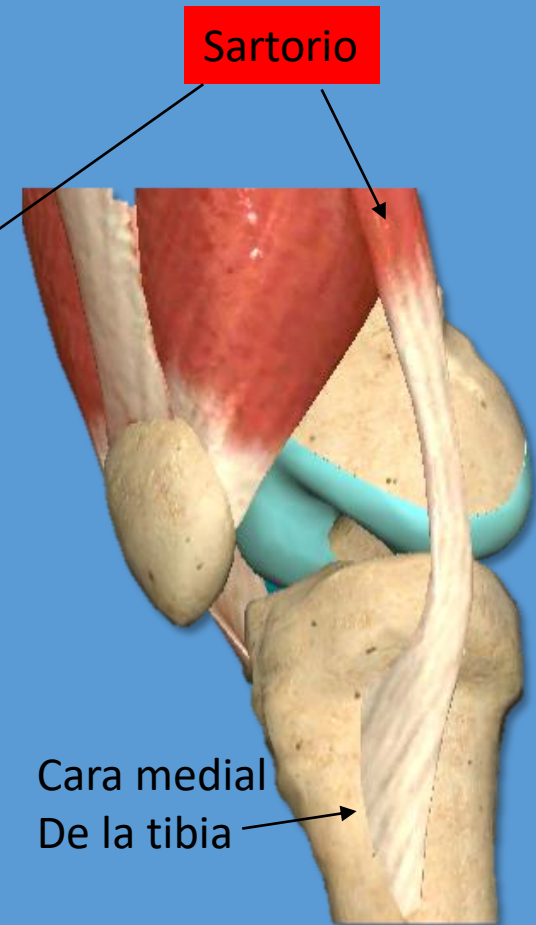
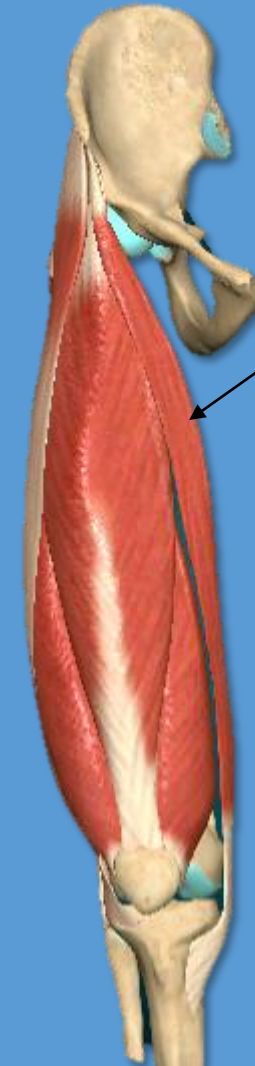
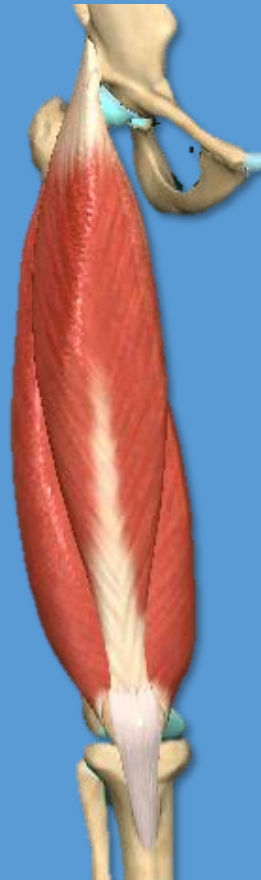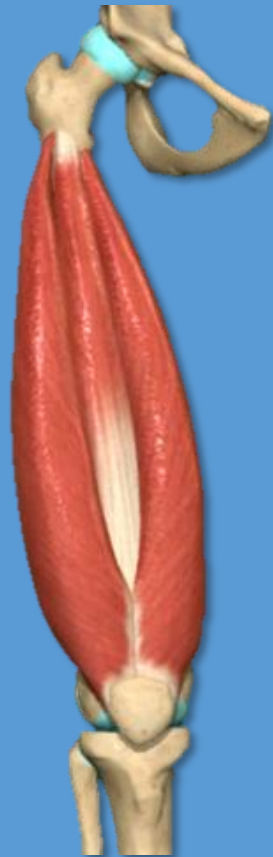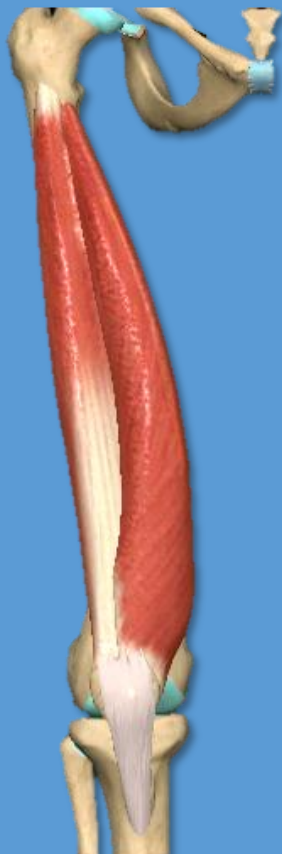Vista anterior de MMII derecho

Grupo muscular anterior

➤ Cuádriceps

Recto femoral
Vasto medial
Vasto lateral
Vasto intermedio

➤ Sartorio



Cuadriceps (plano profundo) y sartorio

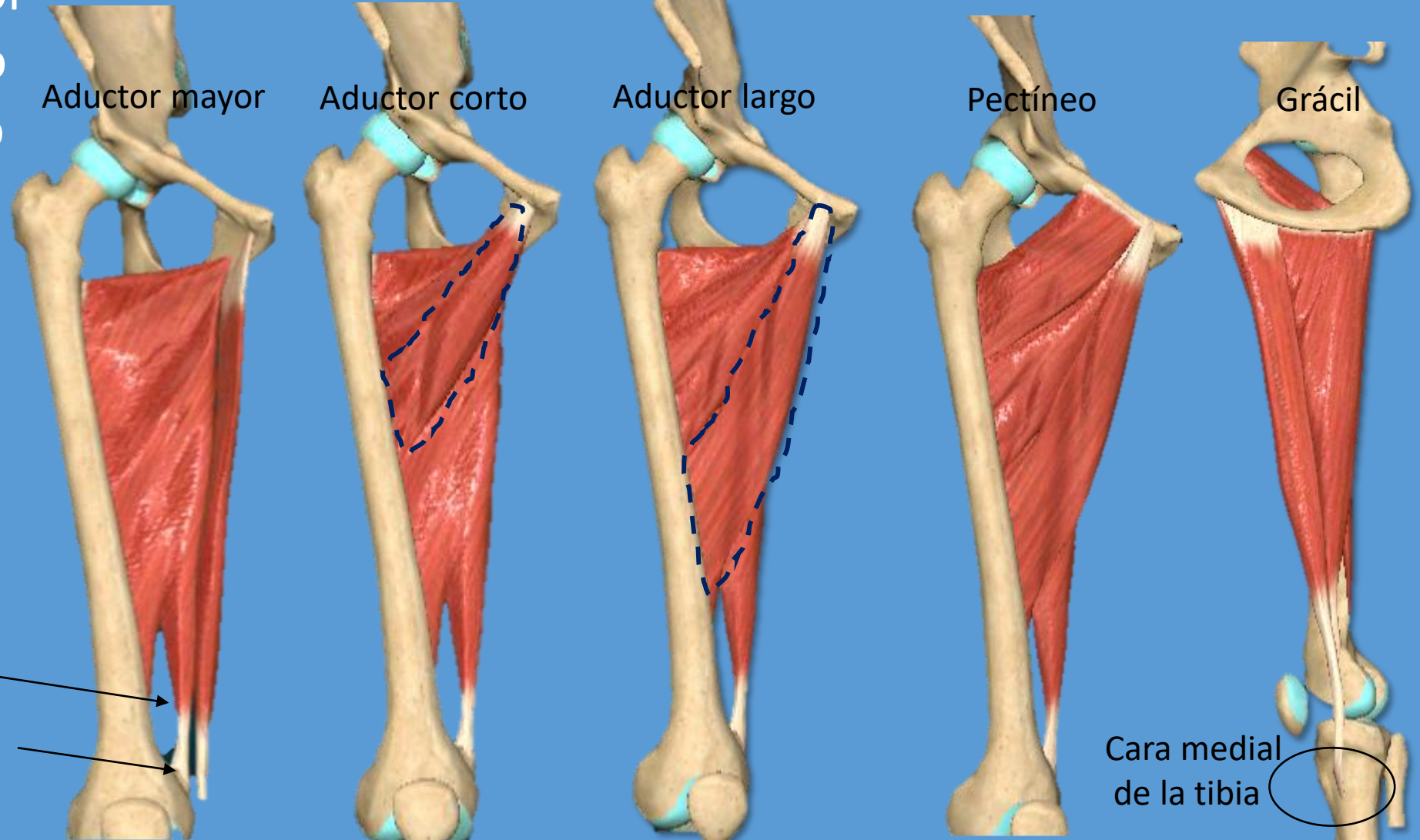
MUSCULO	ORIGEN	INSERCIÓN	ACCIÓN
VASTO INTERMEDIO	Cara anterior y medial y bordes lateral y medial del cuerpo del fémur	Tendón del musc cuádriceps-rotula- Tendón rotuliano a la tuberosidad de la tibia	Extensor de la pierna sobre el muslo
VASTO LATERAL	Labio lateral de la línea áspera y trocánter		
VASTO MEDIAL	Labio medial de la línea aspira y rama medial de trifurcación		
RECTO FEMORAL	(cabeza recta) Espina iliaca anteroinferior, (cabeza refleja) surco supraacetabular		
SARTORIO (plano superficial)	Espina iliaca anterosuperior	Cara medial de la tibia en su extremo superior	Flexiona la pierna sobre el muslo Flexiona el muslo sobre la pelvis

Músculos del muslo

Vista anterior de MMII derecho

Grupo muscular medial

- Aductor Mayor
- Aductor Corto
- Aductor Largo
- Pectíneo
- Grácil



Hiato aductor

Vasos femorales

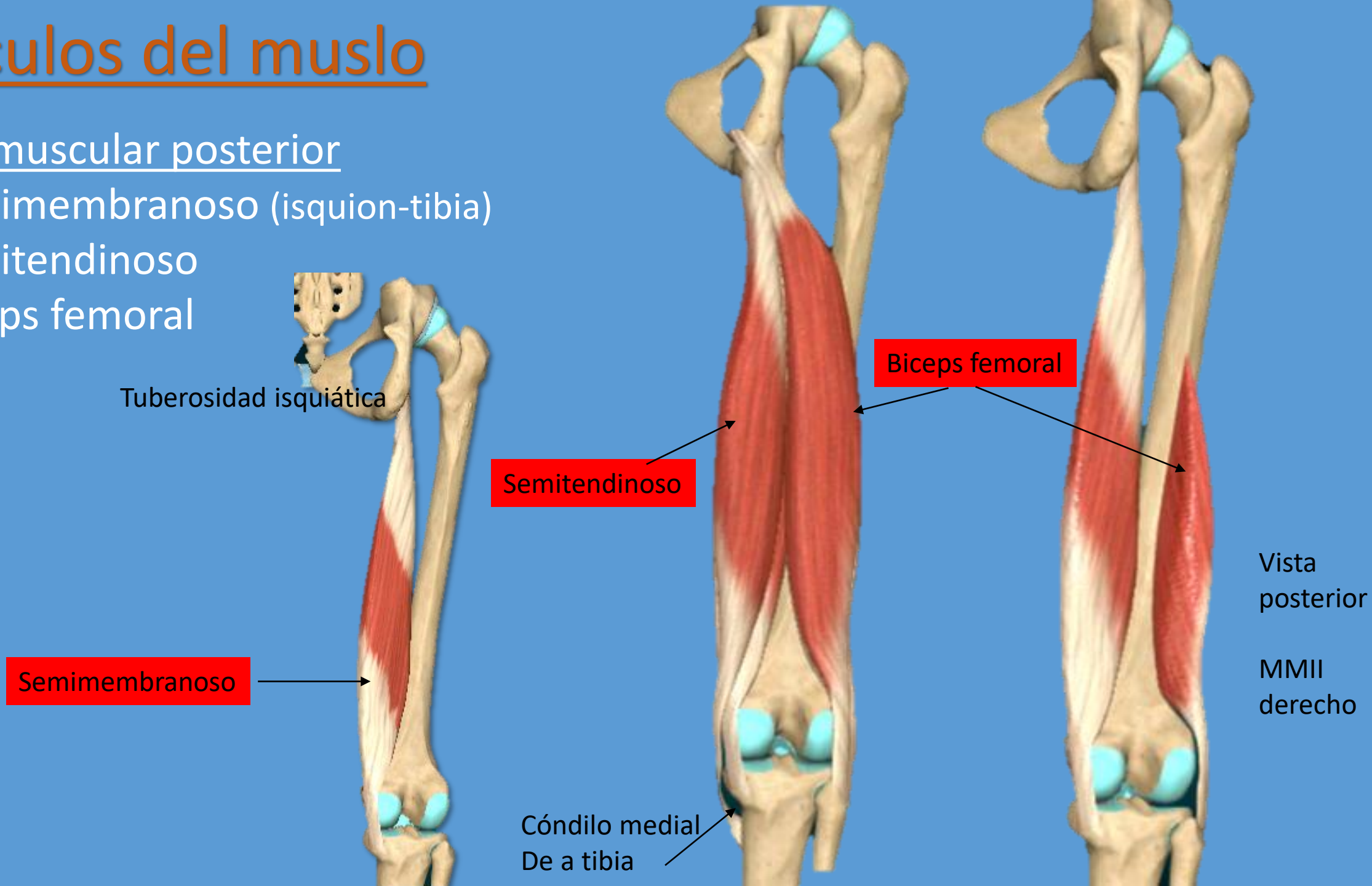
Tubérculo del aductor

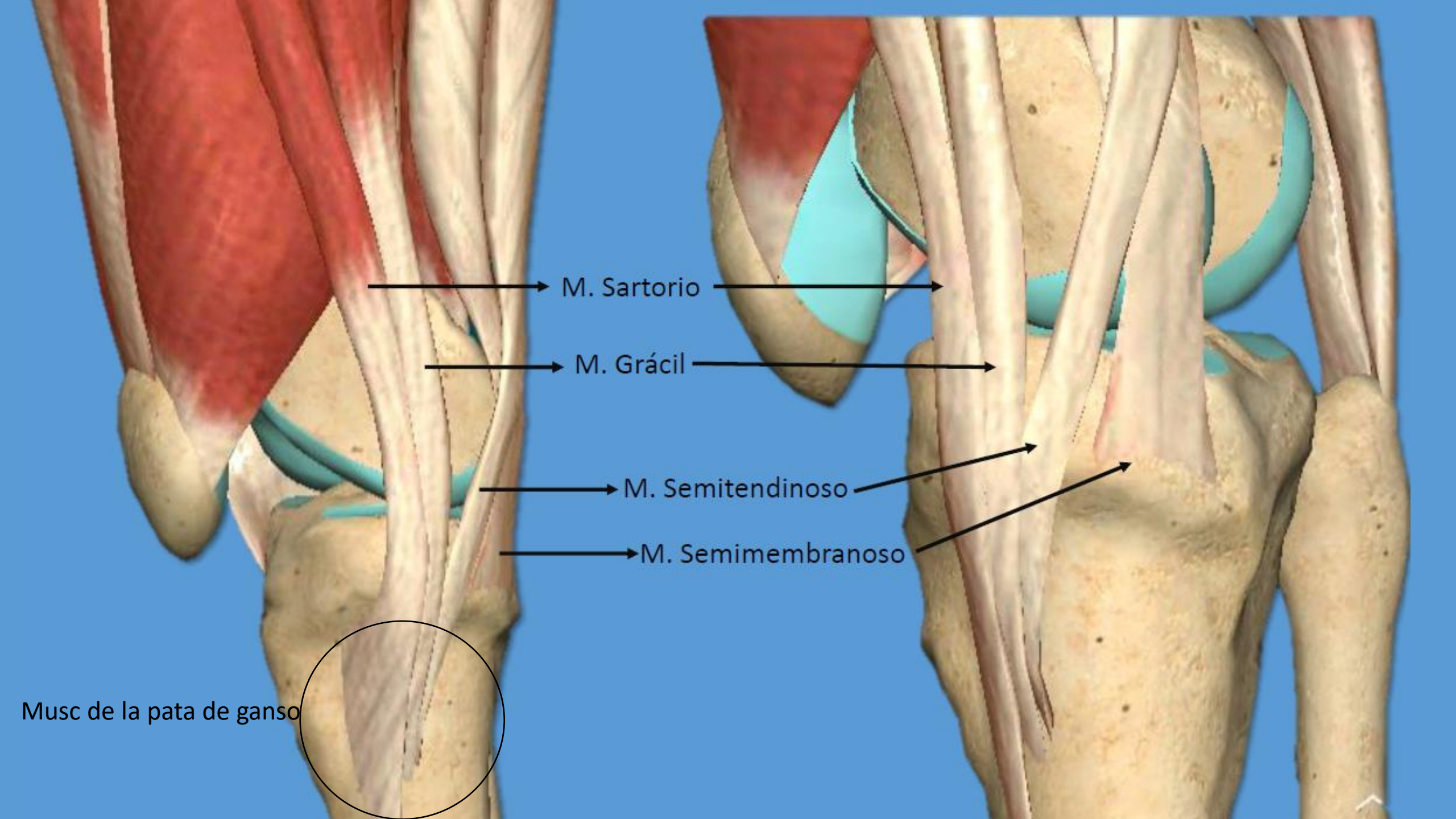
Cara medial
de la tibia

Músculos del muslo

Grupo muscular posterior

- Semimembranoso (isquion-tibia)
- Semitendinoso
- Bíceps femoral





M. Sartorio

M. Grácil

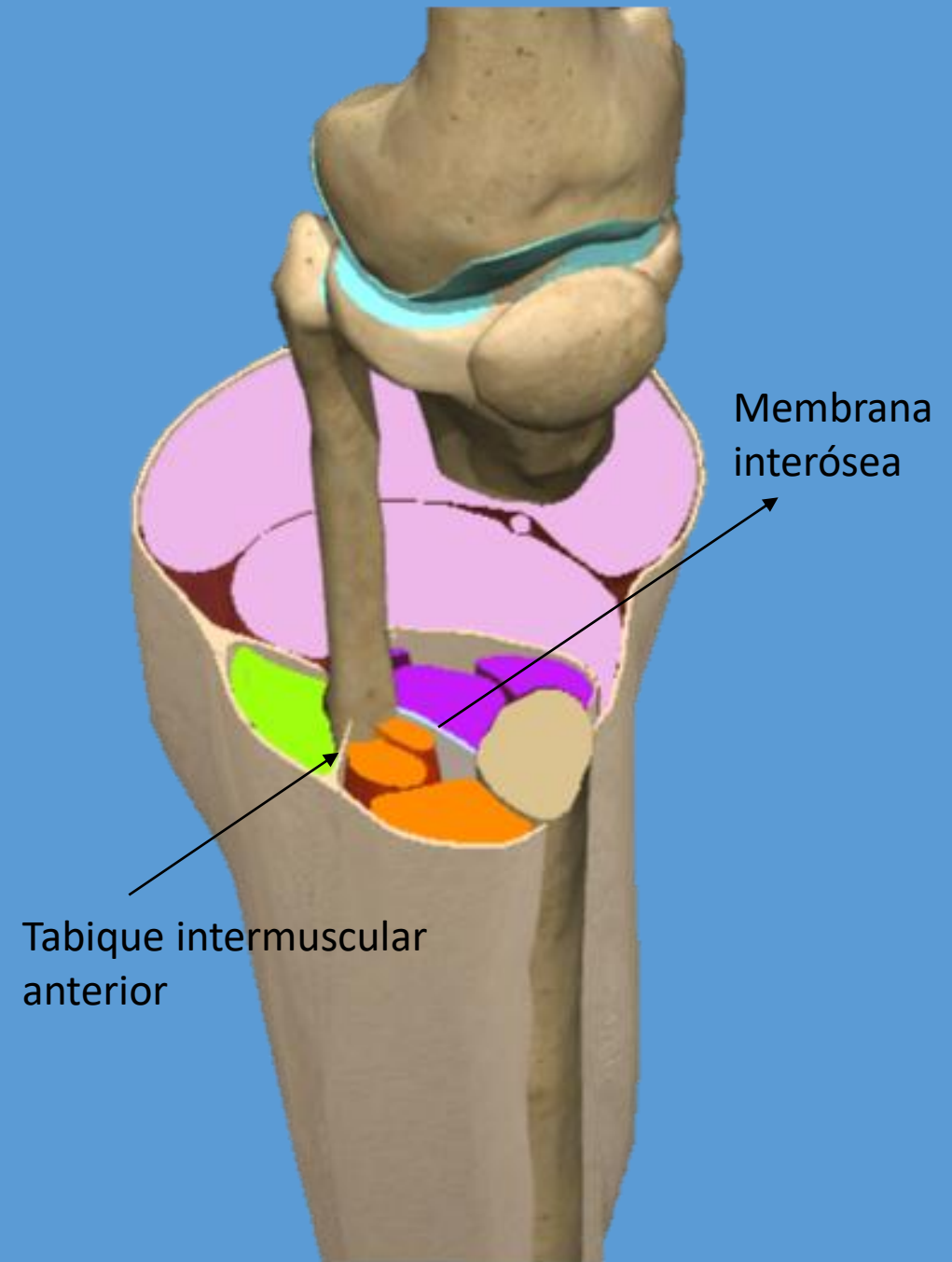
M. Semitendinoso

M. Semimembranoso

Musc de la pata de ganso

Músculos de la pierna

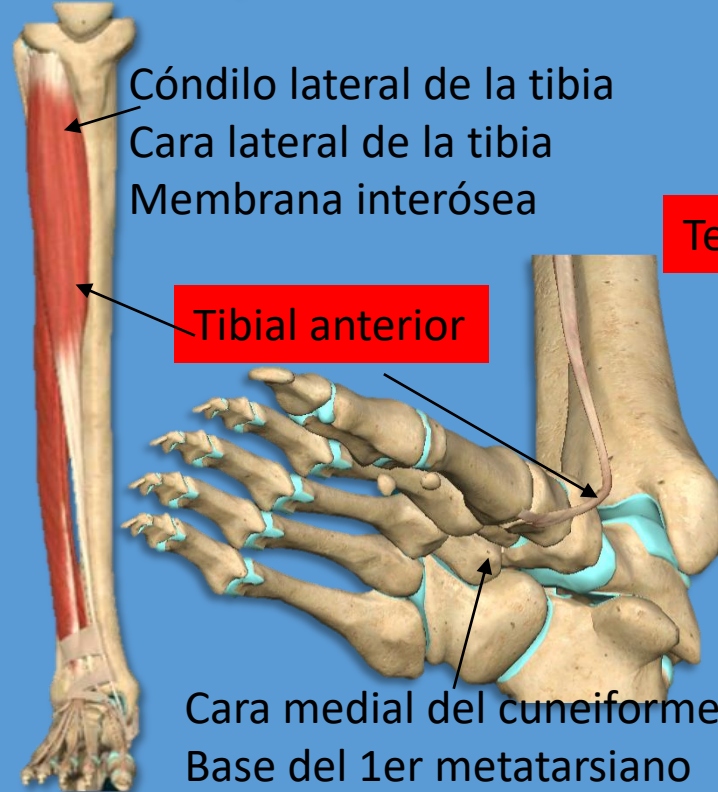
- Anteriores
- Laterales
- Posteriores superficiales
- Posteriores profundos



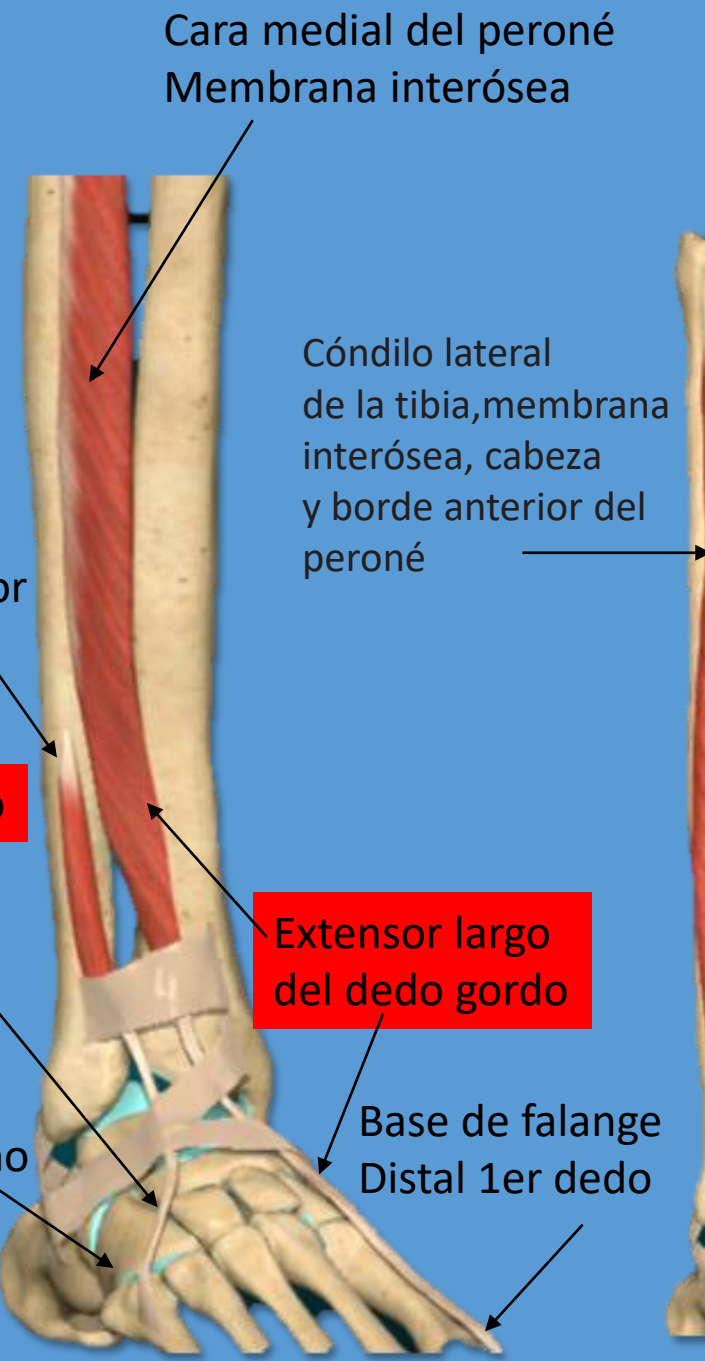
Músculos de la pierna

Grupo muscular anterior

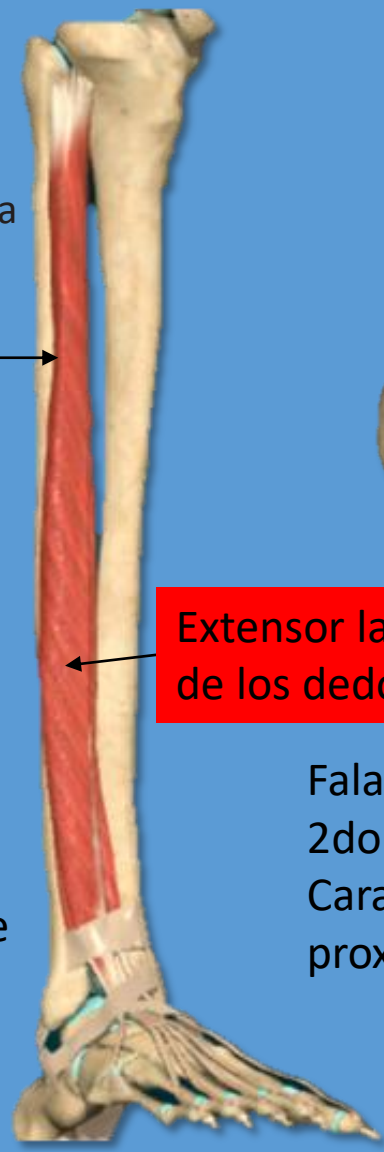
- Tibial anterior
- Extensor largo del dedo gordo
- Extensor largo de los dedos
- Tercer peroneo



Tercer peroneo



Extensor largo del dedo gordo



Extensor largo de los dedos

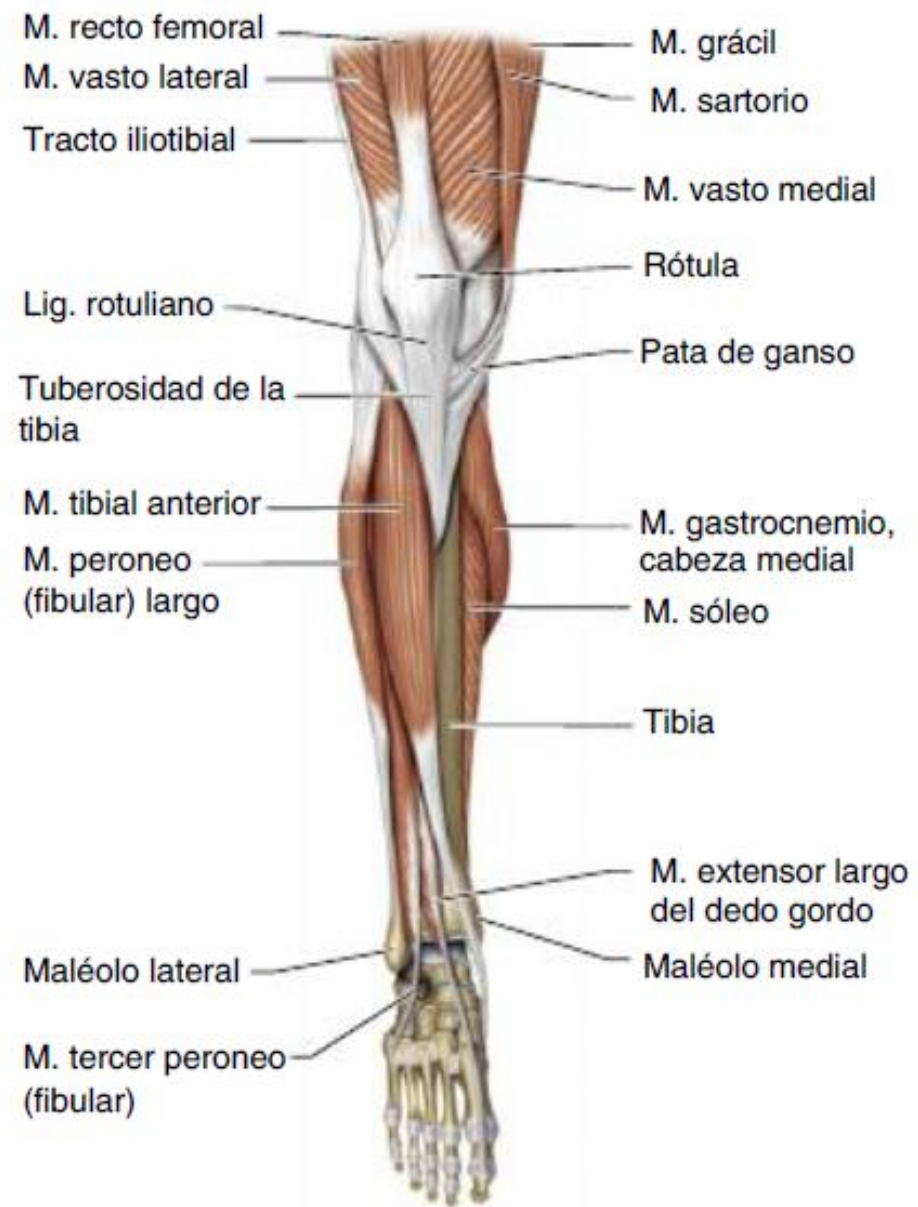
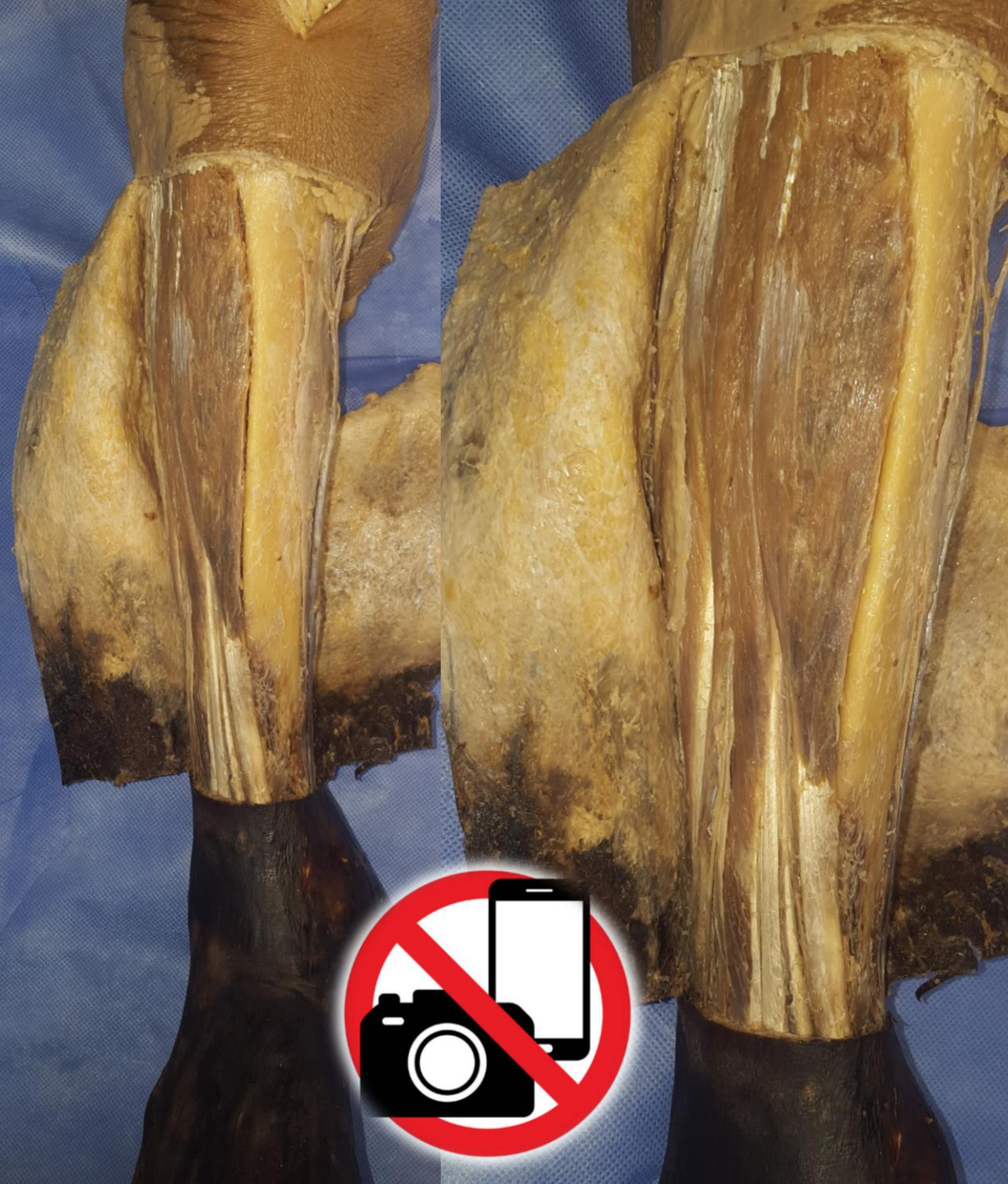
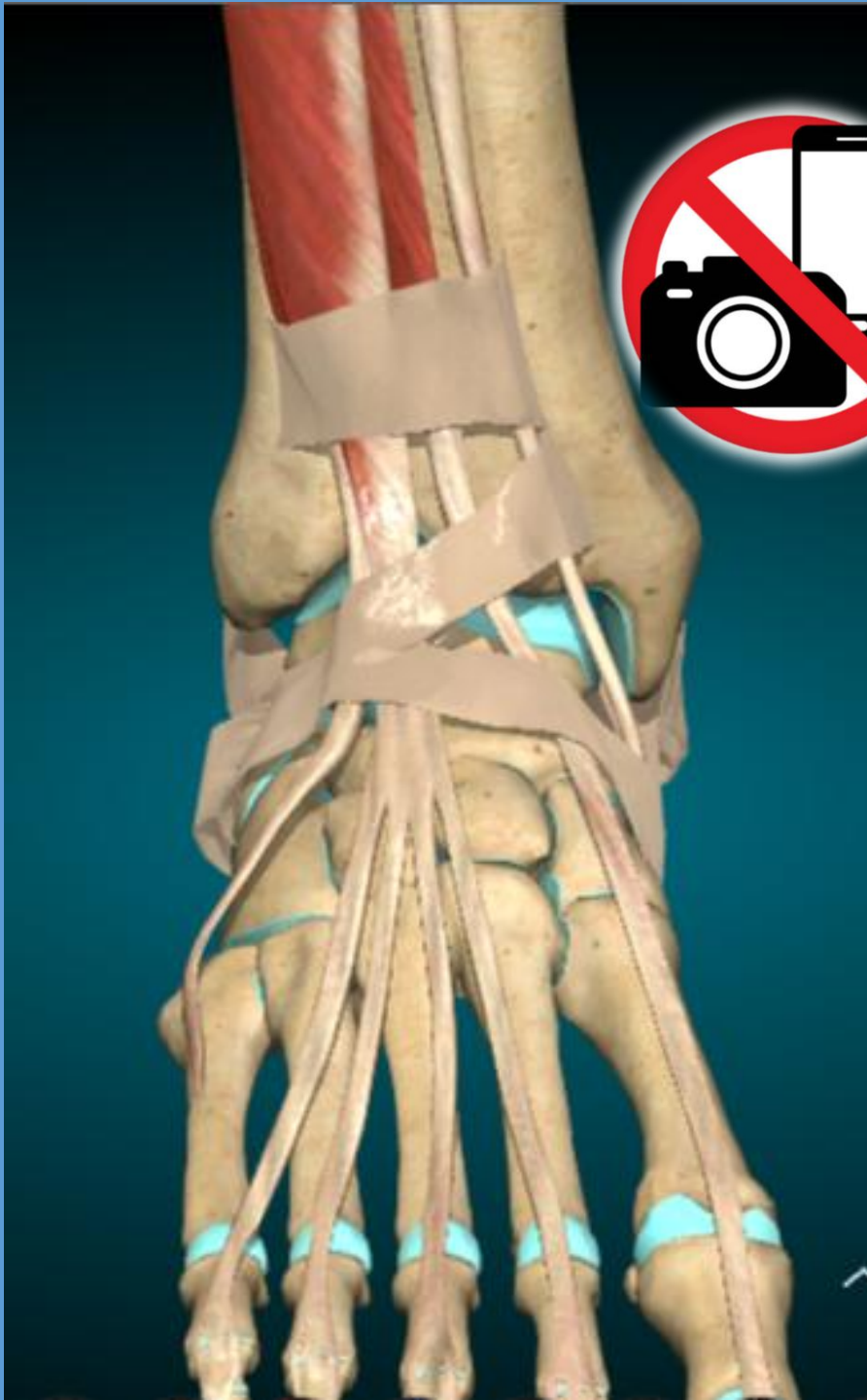
Fig. 9-94. Músculos superficiales del compartimento anterior de la pierna derecha. Vista anterior.





Músculos de la pierna

Grupo muscular lateral

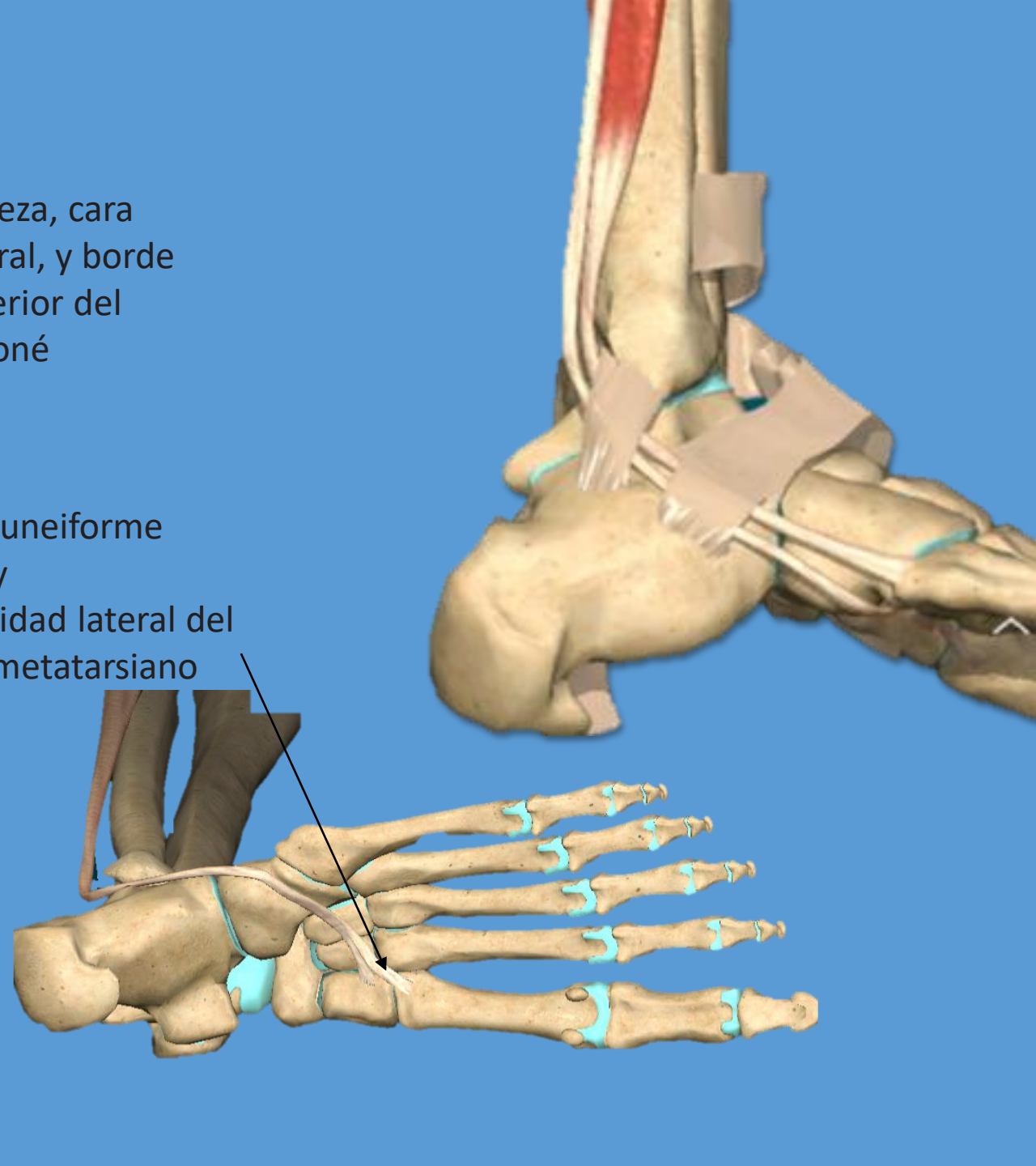
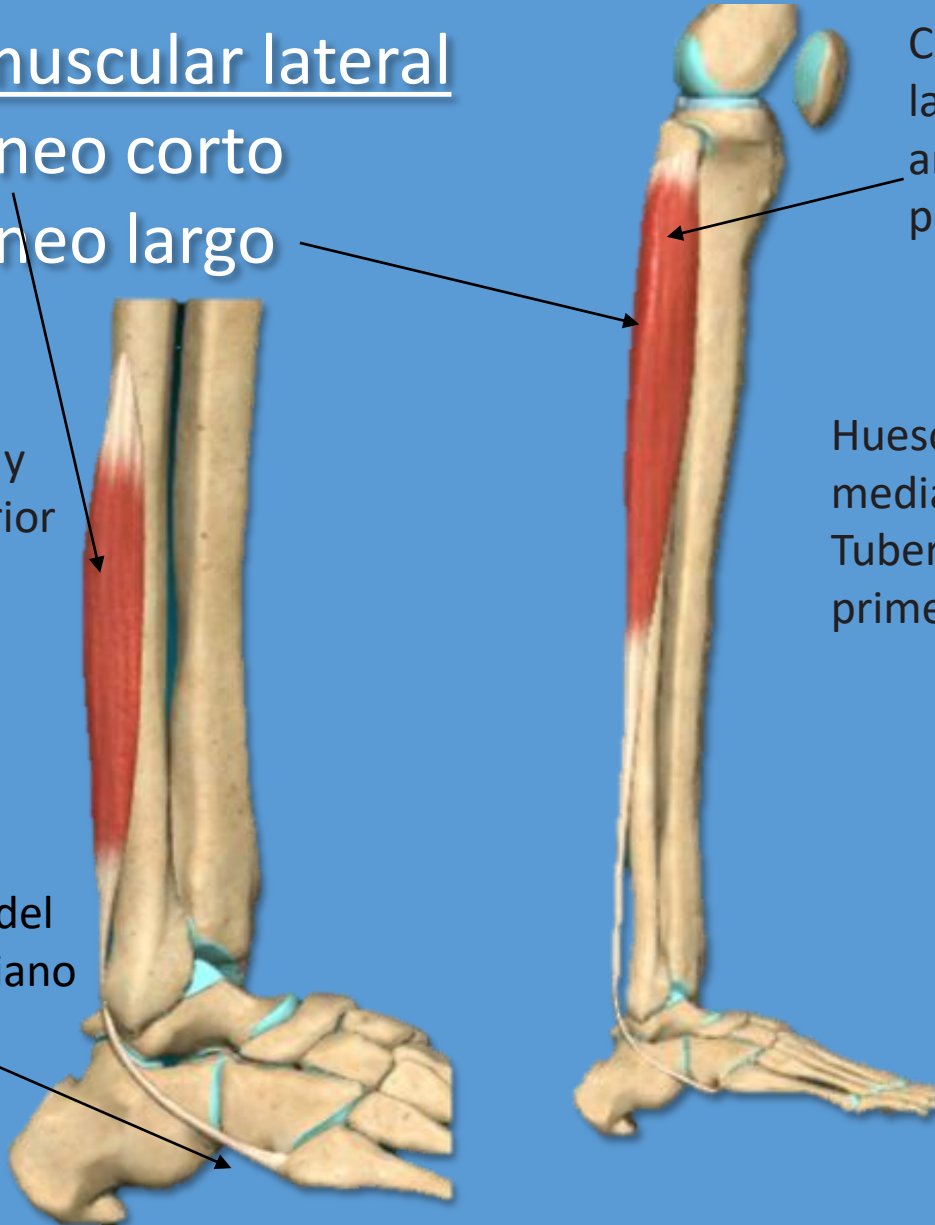
- Peroneo corto
- Peroneo largo

Cara lateral y
borde anterior
del peroné

Tuberosidad del
5to metatarsiano

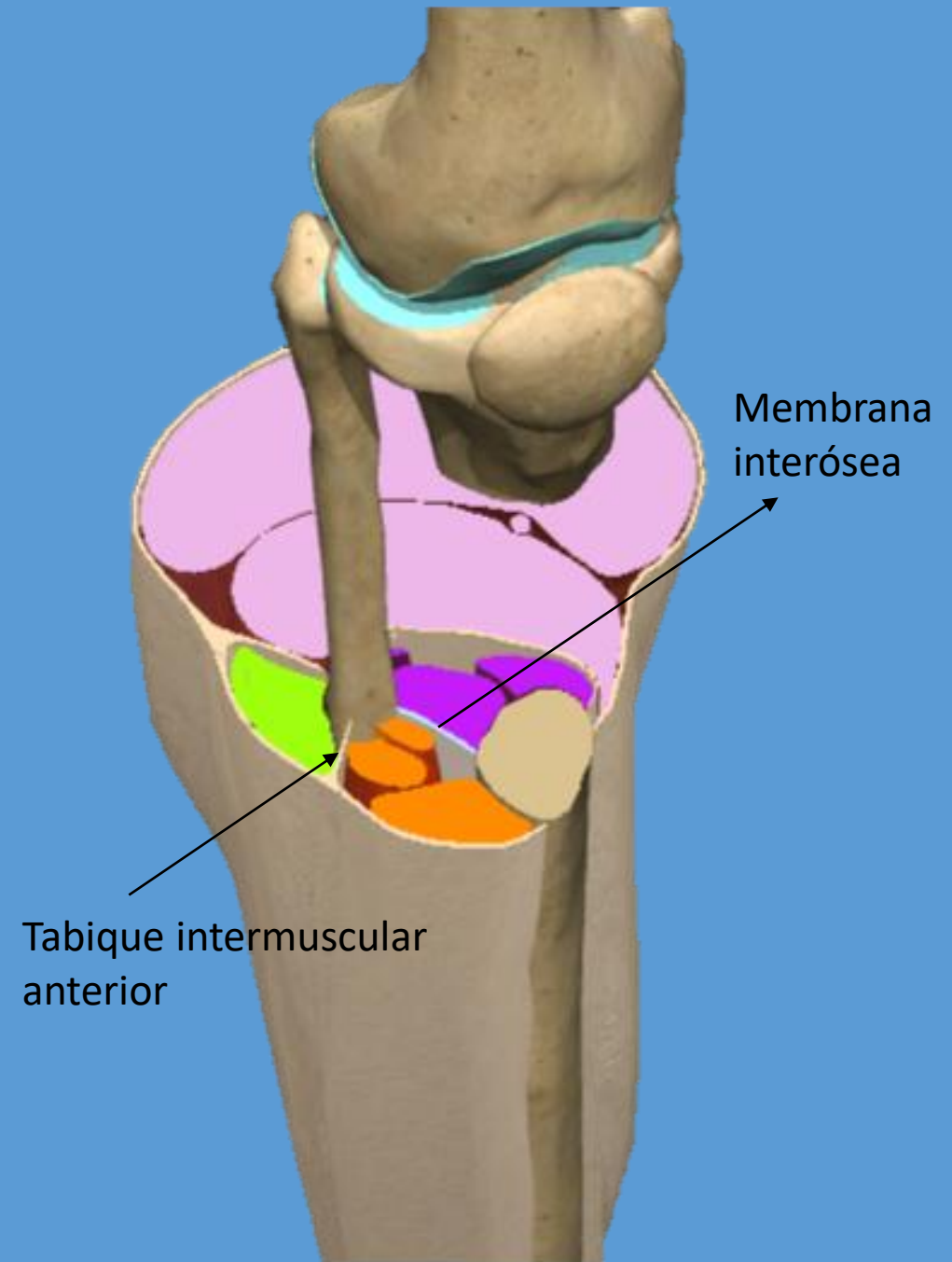
Cabeza, cara
lateral, y borde
anterior del
peroné

Hueso cuneiforme
medial y
Tuberosidad lateral del
primer metatarsiano



Músculos de la pierna

- Anteriores
- Laterales
- Posteriores superficiales
- Posteriores profundos



Músculos de la pierna

Grupo muscular posterior

Plano profundo:

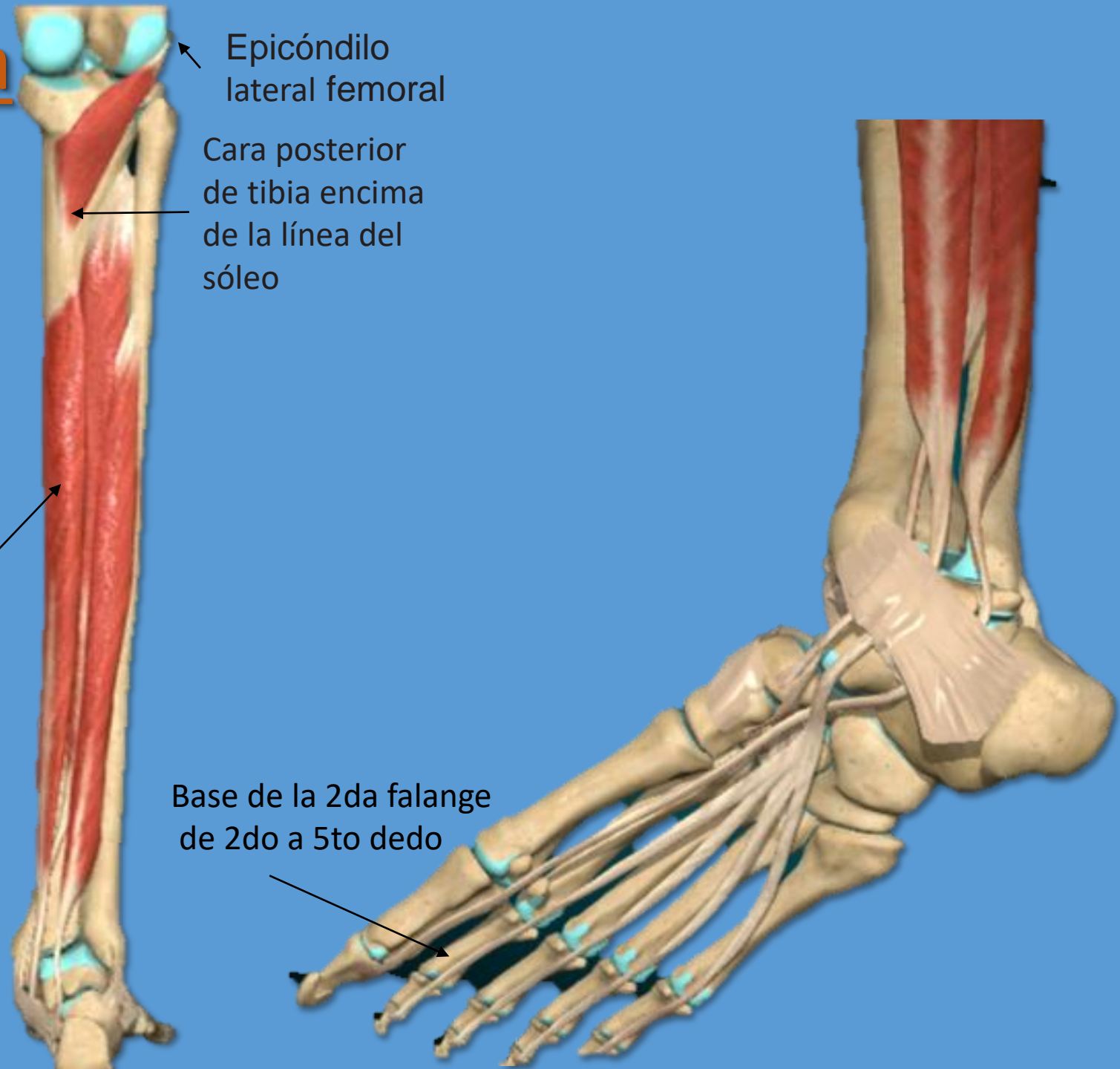- Poplíteo
- Flexor largo de los dedos
- Tibial posterior
- Flexor largo del dedo gordo

Cara posterior de la tibia
por debajo de la línea
del sóleo

Epicóndilo
lateral femoral

Cara posterior
de tibia encima
de la línea del
sóleo

Base de la 2da falange
de 2do a 5to dedo



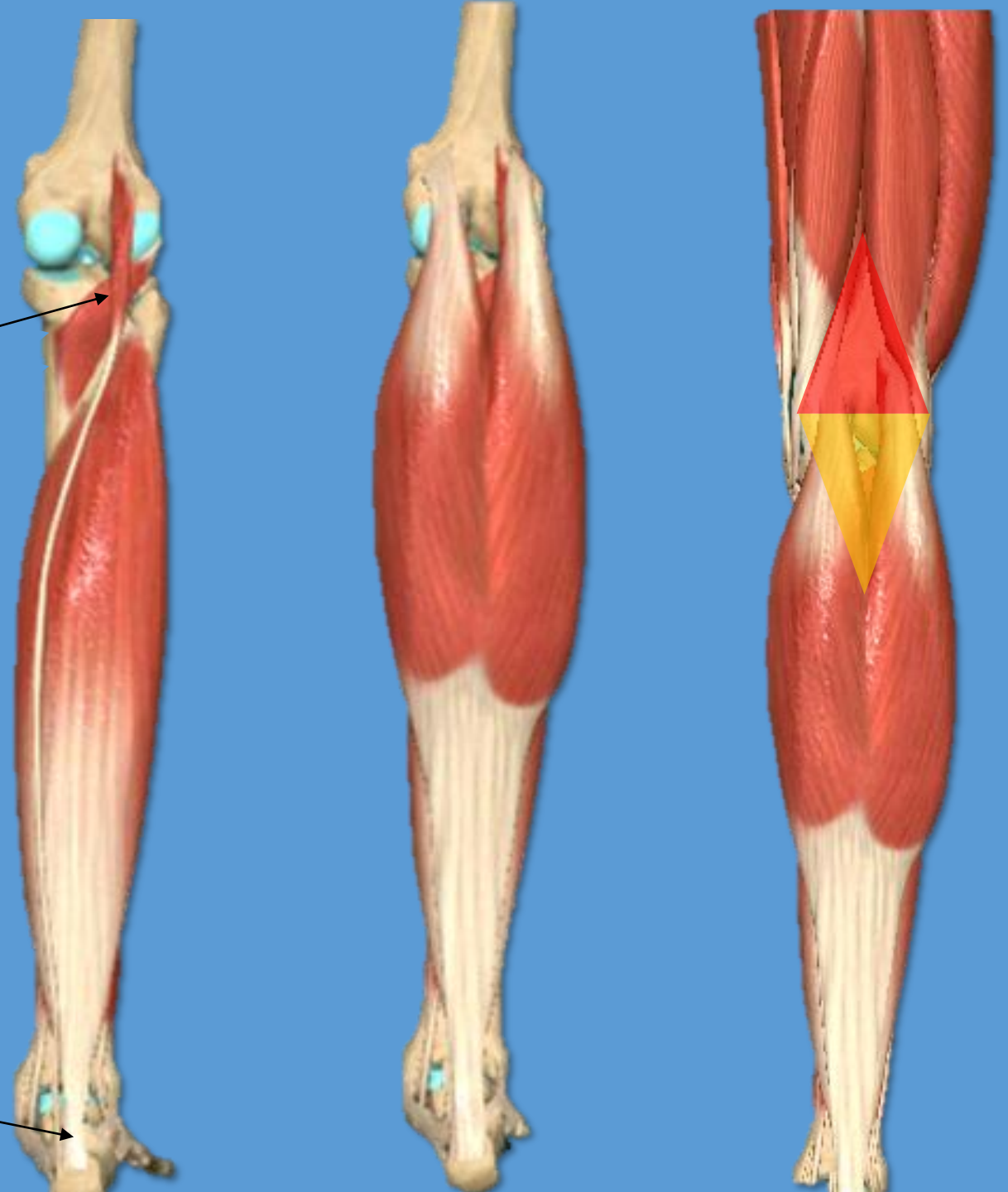
MUSCULO	ORIGEN	INSERION	ACCION
POPLITEO	Epicondilo lateral del fémur	Cara posterior de tibia encima de la línea del sóleo	Flexión y rotación medial de la pierna sobre el muslo
FLEXOR LARGO DE LOS DEDOS	Cara posterior de la tibia por debajo de la línea del sóleo	Base de la 2da falange de 2do a 5to dedo	Flexión plantar, supinación y flexión plantar de los 4 últimos dedos del pie
TIBIAL POSTERIOR	Cara posterior de la tibia, membrana interósea y cara medial del peroné	Tuberosidad del navicular, tres huesos cuneiformes y base del 2do, 3er y 4to metatarsiano	Flexión y supinación plantar
FLEXOR LARGO DEL DEDO GORDO	cara posterior del peroné membrana interósea	Falange distal del dedo gordo	Flexión plantar y supinación del dedo gordo;

Músculos de la pierna

Compartimiento posterior superficial

- Tríceps sural:
 - Gastrocnemios
 - Sóleo
- Plantar

Inserción del tendón de Aquiles:
Mitad inferior de la cara posterior
del calcáneo



Músculos		Origen	Inserción	Inervación	Función	
Tríceps sural	Gastrocnemio	Cabeza lateral	Encima del cóndilo femoral lateral	Tuberosidad del calcáneo	Nervio tibial	Principal flexor plantar del pie. Accesoriamente, rotación medial del pie y flexión de la pierna sobre el muslo
		Cabeza medial	Encima del cóndilo femoral medial, por detrás y debajo del tubérculo del aductor mayor	Tuberosidad del calcáneo	Nervio tibial	Principal flexor plantar del pie. Accesoriamente, rotación medial del pie y flexión de la pierna sobre el muslo
	Sóleo	Porción posterolateral de la cabeza y cuello del peroné, labio inferior de la línea del sóleo de la tibia, por debajo de la inserción del músculo poplíteo, y tercio superior de la cara posterior de la tibia	Tuberosidad del calcáneo	Nervio tibial	Principal flexor plantar del pie. Accesoriamente, rotación medial del pie y flexión de la pierna sobre el muslo	
Plantar		Encima del cóndilo femoral lateral, cápsula de la rodilla y tendón de origen de la cabeza lateral del gastrocnemio	Tuberosidad calcánea junto al tendón del calcáneo	Nervio tibial	Flexión plantar del pie	

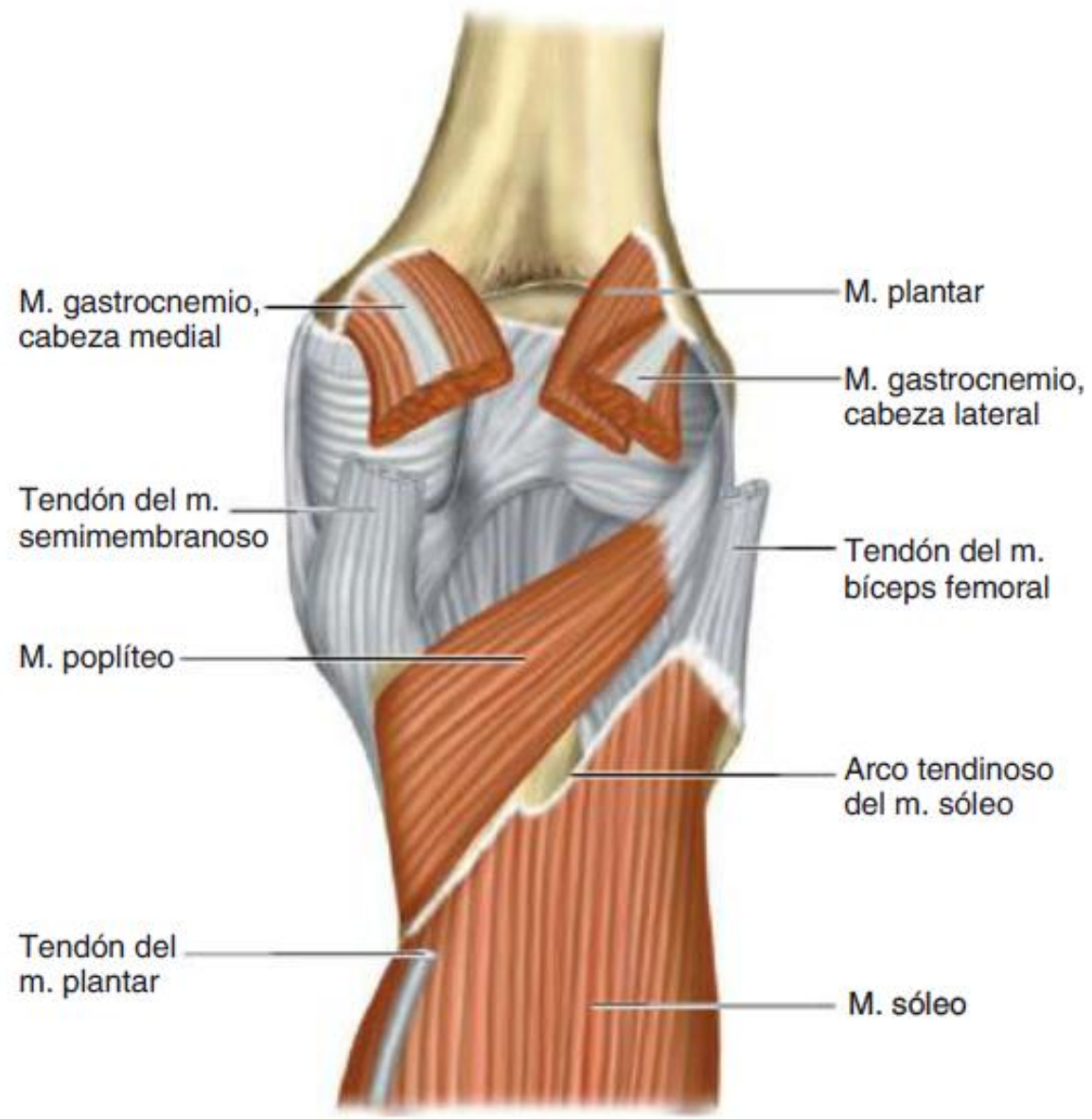

Fig. 9-90. Fondo de la fosa poplítea derecha. Vista posterior.

FIN...